

18 NBCGs anbefalinger til standard cytostatisk behandling av metastatisk brystkreft

Målet med systemisk behandling av metastatisk/avansert brystkreftsykdom er å hindre sykdomsprogresjon og å lindre symptomer med så liten toksisitet som mulig samt om mulig å forlenge overlevelsen. Introduksjonen av moderne systemisk behandling synes å ha økt overlevelsen hos pasienter med metastatisk sykdom. Mange pasienter kan ha nytte av flere behandlingslinjer. Hvordan behandlingsforløpet for den enkelte pasient vil bli, avhenger både av effekt av den enkelte behandling, toksisitet og pasientens allmenntilstand. Onkolog bør ha ansvar for all cytostatikabehandling ved avansert brystkreftsykdom.

1. linje behandling

Cytostatikabehandling er aktuell som første linjes behandling av metastatisk brystkreft når tumor er østrogenreseptor negativ og progesteronreseptor negativ. Hvis tumor initialt er hormonreseptor positiv, er cytostatikabehandling aktuell etter at endokrine regimer ikke lenger har effekt. Ved Her2 positive tumores er trastuzumab aktuell i kombinasjon med cytostatika. Ved avansert/metastatisk ca. mammae skal man, hvis det ikke er gjort tidligere, undersøke tumors hormonreseptorstatus og HER2-status da dette har klare konsekvenser for valg av behandling. Indikasjon for ikke-hormonell systemisk behandling bør alltid vurderes av onkolog (eller spesialist med bred medisinsk onkologisk kompetanse).

De to mest effektive enkeltgrupper av cytostatika i behandlingen av metastatisk brystkreft er anthracykliner og taxaner^{1,2}. Om det har noen betydning hvilken rekkefølge disse anvendes i, er usikkert. Det kan være forskjeller med hensyn til responsrate og tid til progresjon (TTP), men det er sjelden at dette oversettes til forlenget totaloverlevelse. I Norge, som i svært mange andre land, har man siden 80-tallet brukt anthracyklinholdige regimer som 1. linjes behandling. Slik er det også i dag.

Ved følgende scenarier er det aktuelt med anthracyklinholdige regimer:

1. Pasienten har ikke fått adjuvant kjemoterapi,
2. Pasienten har fått adjuvant kjemoterapi som ikke inneholdt anthracykliner (eksempelvis CMF)
3. Det er gått ≥ 24 mnd etter avsluttet adjuvant/neoadjuvant behandling som inneholder anthracykliner (for eksempel FEC, epirubicin):

Cardiotoksisitet og antracyclinbehandling

Ryberg M et al.³ har kartlagt cardiotoksisitet i forbindelse med bruk av epirubicin ved metastaser. Studien omfatter pasienter behandlet i Danmark mellom 1983 og 2003, og vil ikke direkte kunne avspeile dagens behandling av brystkreftpasienter, inkludert stråleterapi og hormonell behandling. Likevel påpeker den at blant annet alder, predisposisjon for hjertesykdom, hormonbehandling ved metastaser, påvirker risiko for utvikling av hjertesvikt innenfor de neste 2.5 år. På grunnlag av disse resultatene mener NBCG det bør presiseres følgende ved bruk av antracycliner ved metastaser:

Det anbefales årvåkenhet for hjertetoksisitet ved lengre tids bruk av antracyclin, og å

ha lav terskel for å benytte MUGA/Ekkokardiografi i behandlingsoppfølging. 900 mg/m² epirubicin (550 mg doxorubicin) må oppfattes som en maksimal grense, og den reelle faregrense kan avhenge av blant annet alder og predisposisjon for hjertesykdom.

Norsk Bryst Cancer Gruppe har angitt følgende anthracyklinholdige regimer som aktuelle:

1. FEC^{4, 5, 6}
2. FAC⁷
3. Epirubicin monoterapi⁸
4. Lavdose adriamycin^{9, 10, 11}
5. Pegylert liposomalt doxorubicin¹². Pegylert liposomalt doxorubicin (PLD) har vist sammenlignbar effekt med doxorubicin i behandling av metastatisk brystkreft, men med en redusert risiko for hjertetoksisitet (O'Brien et al. *Annals of Oncology* 15: 440-449, 2004). Videre foreligger data som viser at PLD kan benyttes med tilfredsstillende sikkerhet ut over den dosebegrensingen som i dag benyttes på antracycliner (Safra et al. *Annals of Oncology*. 11: 1029-1033, 2000). **NBCG mener at PLD kan ha spesiell nytte der hvor det er viktig å ta hensyn til hjertetoksisitet på grunn av alder, predisposisjon for hjertesykdom, ved høye kumulative doser og ved HER2 positiv sykdom.**

Hvorvidt man skal velge kombinasjonsregimer eller enkeltstoffregimer er under stadig diskusjon. Kombinasjonsregimer har nok høyere responsrater og lengre TTP, men heller ikke her oversettes dette nødvendigvis til økt totaloverlevelse¹³.

Hvis tumor er **HER2 positiv**, vil likevel anthracyklinholdig regimer være førstevalget i de fleste tilfeller. Argumentet for å starte med et anthracyklinholdig regime er at man derved har muligheten til å få effekt av dette før trastuzumab-holdige regimer settes inn. Etter bruk av trastuzumab må man vente opp til 6 måneder før det er trygt å introdusere et anthracyklinholdig regime. Dette på grunn av risikoen for påvirkning av hjertet med fallende LVEF. Unntaket kan være bruk av pegylert liposomalt doxorubicin som kan synes å være trygt i denne sammenheng^{14, 15}.

Hvis pasienten har fått anthracyklinholdig adjuvant/neoadjuvant behandling < 24 måneder tidligere anbefales bruk av taxaner.

Også her er det flere alternativer man kan velge.

- Docetaxel monoterapi 100 mg/m² hver 3 uke har gjennom to fase III studier dokumentert bedret TTP enn annen 2. linjes kjemoterapi. Docetaxel^{16, 17}
- Kombinasjonen docetaxel/capecitabine er vist å være bedre enn docetaxel alene i én fase III studie bl.a. ved å gi øket overlevelse¹⁸. Man gir da docetaxel 75 mg/ m² + capecitabine 1250 mg/m² x 2 dag 1 – 14 hver 21. dag.

Hvis funksjonstilstand, toksisitet, alder eller andre faktorer gjør at man ønsker et taxanholdig regime med færre bivirkninger, kan følgende regimer vurderes¹⁹:

- Paclitaxel® (paclitaxel) 80 – 90 mg/m² ukentlig^{20,21}. Ukentlig paclitaxel i doser på 80 – 100 mg/m² har i flere fase II studier viste høye responsrater, men type 1 evidens finnes ikke. Sidestilles med docetaxel ukentlig. En norsk fase II studie med ukedose Paclitaxel i 1.linje har vist responsrate på 39.4% og clinical benefit på 66.7%.
- Docetaxel® (docetaxel) 35 mg/m² ukentlig (6 av 8 uker)²². Ukentlig docetaxel har vist responsrater mellom 30 og 40% i flere fase II studier. Type 1 evidens finnes ikke. Sidestilles med paclitaxel ukentlig.

Hvis tumor er **Her-2 positiv**, bør taxan kombineres med trastuzumab. Det anbefales et av følgende regimer:

- Paclitaxel® + trastuzumab®^{23, 24}
- Docetaxel®+ trastuzumab®²⁵

Man kan også bruke kombinasjonen vinorelbine/trastuzumab^{26, 27}

Hvis allmenntilstand, alder, forventet tolerabilitet eller pasientpreferanse ikke taler for bruk av taxan eller vinorelbine, kan trastuzumab monoterapi vurderes²⁸.

For pasienter som har fått både antracycliner og taxaner i adjuvant med metastaser innen 12 måneder er det lite trolig at gjentatt bruk av noen av disse cytostatika være til nytte. Hos pasienter som har fått residiv mellom 12 og 24 måneder etter adjuvant behandling, er også forventningen om effekt begrenset. Dette tilsier at det er mest aktuelt å forsøke annen type cytostatika i henhold til nedenfor.

2. linje behandling

Hvis man har benyttet antracyklinholdig regime som 1 linje

- Docetaxel 100 mg/m² hver 3. uke. Se referanser tidligere.
- Docetaxel 75 mg/m²+ capecitabine 1250 mg/m² x 2 dag 1 – 14 hver 21. dag. Se referanser tidligere

Hvis funksjonstilstand, toksisitet, alder eller andre faktorer gjør at man ønsker et taxanholdig regime med færre bivirkninger, kan følgende regimer vurderes:

- Paclitaxel 80 – 90 mg/m² ukentlig. Se referanser tidligere
- Docetaxel 35 mg/m² ukentlig (6 av 8 uker). Se referanser tidligere

Hvis tumor er HER2 positiv, bør man kombinere taxan med trastuzumab, se under 1. linje behandling.

Hvis taxaner ble benyttet som 1. linje, men ikke i kombinasjon med capecitabine:

- Capecitabine 1250 mg/m² x 2 dag 1 – 14 hver 21. dag^{29, 30, 31}. Capecitabine har i flere fase II studier og en norsk forskrivningsstudie vist responsrater på 20 – 30% etter antracykliner og taxaner
- Vinorelbine 25 – 30 mg/m² ukentlig.³² Dokumentasjonen for vinorelbine etter antracykliner og taxaner er ikke så god som for capecitabine, men regimet har vært tatt i bruk ved flere institusjoner i Norge. Man ser responser og det er liten grad av toksisitet.

Hvis tumor er HER2 positiv kan vinorelbine benyttes i kombinasjon med trastuzumab, men randomiserte studier mangler fremdeles^{33, 34, 35}. Den kombinerte Her-2/Her-1 hemmeren lapatinib har i kombinasjon med capecitabine vist dobling av progresjonsfri overlevelse (4 måneder) sammenlignet med capecitabine alene hos pasienter som tidligere har benyttet antracyclin, taxan og trastuzumab³⁶. I tillegg har lapatinib vist effekt i monoterapistudier etter tidligere trastuzumab. Det er også vist effekter hos pasienter med hjernemetastaser. NBCG mener effekten av lapatinib er tilstrekkelig dokumentert for å anbefale bruk av dette i kombinasjon med capecitabine. Lapatinib er ikke registrert ennå, så det må søkes NAV og SLV for å kunne bruke medikamentet og få dekket kostnadene

NBCGs anbefaling for bruk av lapatinib ved Her2 positiv status:

Etter progresjon på trastuzumab-holdig regime anbefales lapatinib (1250 mg po x 1 daglig) i kombinasjon med capecitabine (1000 mg/m²po x 2 daglig i 14 av 21 dagers syklus).

Hvis docetaxel/capecitabine ble benyttet i 1. linje

- Vinorelbine 25 – 30 mg/m² ukentlig

3.linje behandling

Indikasjon bør vurderes nøye. Avhengig av hva som ble benyttet i 2. linje kan et av følgende være aktuelt:

- Capecitabine 1250 mg/m² x 2 dag 1 – 14 hver 21. dag
- Vinorelbine 25 – 30 mg/m² ukentlig
- Gemcitabine 1000 mg/ m² dag 1, 8 og 15. 28 dagers syklus.³⁷

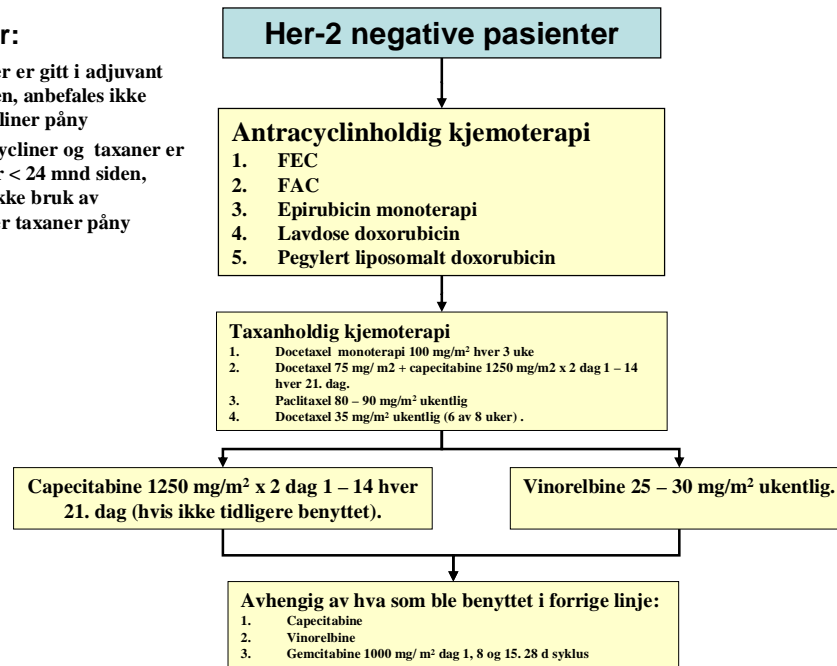
Det finnes en rekke andre regimer i litteraturen som NCCG ikke har tatt stilling til, men de angitte regimer er ansett som veletablerte og tar hensyn til det viktigste elementet i palliativ kjemoterapi: Å lindre gjennom å hindre sykdomsprogresjon med samtidig lav toksisitet.

Skjematisk oversikt over cytostatisk behandling av metastaser

NBCGs retningslinjer for **CYTOSTATISK BEHANDLING AV METASTATISK/AVANSERT BRYSTKREFT***

Generelle regler:

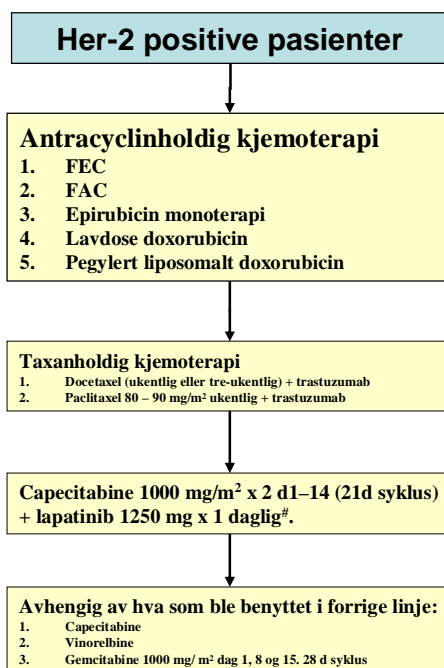
- Hvis antracycliner er gitt i adjuvant for < 24 mnd siden, anbefales ikke bruk av antracycliner påny
- Hvis både antracycliner og taxaner er gitt i adjuvant for < 24 mnd siden, anbefales oftest ikke bruk av antracycliner eller taxaner påny



*Cytostatikabehandling er aktuell som behandling av metastatisk brystkreft når tumor er østrogenreseptor negativ og progesteronreseptor negativ. Hvis tumor initialt er hormonreseptor positiv, er cytostatikabehandling aktuell etter at endokrine regimer ikke lenger har effekt. Indikasjon for kjemoterapi må vurderes nøye, spesielt etter at flere cytostatikum er forsøkt.

Generelle regler:

- Hvis antracycliner er gitt i adjuvant for < 24 mnd siden, anbefales ikke bruk av antracycliner påny
- Hvis både antracycliner og taxaner er gitt i adjuvant for < 24 mnd siden, anbefales oftest ikke bruk av antracycliner eller taxaner påny



*Cytostatikabehandling er aktuell som behandling av metastatisk brystkreft når tumor er østrogenreseptor negativ og progesteronreseptor negativ. Hvis tumor initialt er hormonreseptor positiv, er cytostatikabehandling aktuell etter at endokrine regimer ikke lenger har effekt. Indikasjon for kjemoterapi må vurderes nøye, spesielt etter at flere cytostatikum er forsøkt.

[#]Vinorelbine kan benyttes i kombinasjon med trastuzumab, selv om trastuzumab er benyttet i forrige linje, men randomiserte studier mangler fremdeles

NBCG 30.06.07 – Godkjent ved: Erik Wist Leder NBCG – Gjelder fra 01. juli 2007

Referanser

- ¹ Lord S, Ghersi D, Gattellari M, Wortley S, Wilcken N, Simes J. Antitumour antibiotic containing regimens for metastatic breast cancer. Cochrane Database Syst Rev. 2004 Oct 18;(4):CD003367. Review
- ² Ghersi D, Wilcken N, Simes J, Donoghue E. Taxane containing regimens for metastatic breast cancer. Cochrane Database Syst Rev. 2005 Apr 18;(2):CD003366. Review
- ³ Rydberg M, et al. New insight into epirubicin cardiac toxicity: competing risks analysis of 1097 breast cancer patients (2008), J Natl Cancer Inst. 100(15):1058-67)
- ⁴ Conte PF, Gennari A, Landucci E, Orlandini C. Role of epirubicin in advanced breast cancer. Clin Breast Cancer. 2000 Sep;1 Suppl 1:S46-51. Review.
- ⁵ Lopez M, Papaldo P, Di Lauro L, Vici P, Carpano S, Conti EM. 5-Fluorouracil, adriamycin, cyclophosphamide (FAC) vs. 5-fluorouracil, epirubicin, cyclophosphamide (FEC) in metastatic breast cancer Oncology. 46(1):1-5, 1989.
- ⁶ Esteva FJ, Valero V, Pusztai L, Boehnke-Michaud L, Buzdar AU, Hortobagyi GN. Chemotherapy of metastatic breast cancer: what to expect in 2001 and beyond. Oncologist. 2001;6(2):133-46.
- ⁷ Buzdar AU. Chemotherapeutic approaches to advanced breast cancer. Semin Oncol. 1988 Jun;15(3 Suppl 4):65-70.
- ⁸ Fountzilias G, Athanassiades A, Giannakakis T, Briasoulis E, Bafaloukos D, Kalogera-Fountzila A, Onienaoum A, Kalofonos H, Pectasides D, Andreopoulou E, Bamia C, Kosmidis P, Pavlidis N, Skarlos D. A randomized study of epirubicin monotherapy every four or every two weeks in advanced breast cancer. A Hellenic Cooperative Oncology Group study. Annals of Oncology. 8(12):1213-20, 1997 Dec.
- ⁹ Gundersen S, Kvinnsland S, Klepp O, Kvaloy S, Lund E, Host H. Weekly adriamycin versus VAC in advanced breast cancer. A randomized trial. European Journal of Cancer & Clinical Oncology. 22(12):1431-4, 1986 Dec.
- ¹⁰ Gundersen S, Hannisdal E, Lundgren S, Wist E. Weekly doxorubicin with or without high-dose medroxyprogesterone acetate in hormone-resistant advanced breast cancer. A randomised study. The Norwegian Breast Cancer Group. European Journal of Cancer. 30A(12):1775-8, 1994

-
- ¹¹ Aas T, Geisler S, Paulsen T, Borresen-Dale AL, Varhaug JE, Lonning PE, Akslen LA. Primary systemic treatment with weekly doxorubicin monotherapy in women with locally advanced breast cancer; clinical experience and parameters predicting outcome. *Acta Oncologica*. 35 Suppl 5:5-8, 1996.
- ¹² Robert NJ, Vogel CL, Henderson IC, Sparano JA, Moore MR, Silverman P, Overmoyer BA, Shapiro CL, Park JW, Colbern GT, Winer EP, Gabizon AA. The role of the liposomal anthracyclines and other systemic therapies in the management of advanced breast cancer. *Seminars in Oncology*. 31(6 Suppl 13):106-46, 2004 Dec.
- ¹³ Carrick S, Parker S, Wilcken N, Ghersi D, Marzo M, Simes J. Single agent versus combination chemotherapy for metastatic breast cancer. *Cochrane Database Syst Rev*. 2005 Apr 18;(2):CD003372. Review.
- ¹⁴ O'Shaughnessy JA. Pegylated liposomal doxorubicin in the treatment of breast cancer. *Clin Breast Cancer*. 2003 Dec;4(5):318-28.
- ¹⁵ Ewer MS, Martin FJ, Henderson C, Shapiro CL, Benjamin RS, Gabizon AA. Cardiac safety of liposomal anthracyclines. *Semin Oncol*. 2004 Dec;31(6 Suppl 13):161-81. Review.
- ¹⁶ Nabholz J-M et al. *J Clin Oncol* 1999;17:1413-24.
- ¹⁷ Sjøstrøm et al. *Eur J Cancer* 1999; 35:1194-1201.
- ¹⁸ O'Shaughnessy et al. *J Clin Oncol* 2002;20:2812-23.
- ¹⁹ Eniu A, Palmieri FM, Perez EA. Weekly administration of docetaxel and paclitaxel in metastatic or advanced breast cancer. *Oncologist*. 2005 Oct;10(9):665-85. Review.
- ²⁰ Luck HJ, Roche H. Weekly paclitaxel: an effective and well-tolerated treatment in patients with advanced breast cancer. *Crit Rev Oncol Hematol*. 2002 Dec 27;44 Suppl:S15-30. Review.
- ²¹ Wist EA, Sommer HH, Ostenstad B, Risberg T, Fjaestad K. Weekly one-hour paclitaxel as first-line chemotherapy for metastatic breast cancer. *Acta Oncol*. 2004;43(1):11-4.
- ²² Nistico C, Cognetti F, Frontini L, Barni S, Ferretti G, Bria E, Milella M, Garufi C, Cuppone F, Vanni B, Carlini P, Terzoli E. Weekly docetaxel in pretreated metastatic breast cancer patients: a phase I-II study. *Oncology*. 2005;68(4-6):356-63. Epub 2005 Jul 11.
- ²³ Slamon DJ, Leyland-Jones B, Shak S, Fuchs H, Paton V, Bajamonde A, Fleming T, Eiermann W, Wolter J, Pegram M, Baselga J, Norton L. Use of chemotherapy plus a monoclonal antibody against HER2 for metastatic breast cancer that overexpresses HER2. *N Engl J Med*. 2001 Mar 15;344(11):783-92.
- ²⁴ Gasparini G, Gion M, Mariani L, Papaldo P, Crivellari D, Filippelli G, Morabito A, Silingardi V, Torino F, Spada A, Zancan M, De Sio L, Caputo A, Cognetti F, Lambiase A, Amadori D. Related Articles, Links. Randomized Phase II Trial of weekly paclitaxel alone versus trastuzumab plus weekly paclitaxel as first-line therapy of patients with Her-2 positive advanced breast cancer. *Breast Cancer Res Treat*. 2006 Jul 19;
- ²⁵ Marty M, Cognetti F, Maraninchi D, Snyder R, Mauriac L, Tubiana-Hulin M, Chan S, Grimes D, Anton A, Lluch A, Kennedy J, O'Byrne K, Conte P, Green M, Ward C, Mayne K, Extra JM. Randomized phase II trial of the efficacy and safety of trastuzumab combined with docetaxel in patients with human epidermal growth factor receptor 2-positive metastatic breast cancer administered as first-line treatment: the M77001 study group. *J Clin Oncol*. 2005 Jul 1;23(19):4265-74. Epub 2005 May 23.
- ²⁶ Chan A, Martin M, Untch M, Gil MG, Guillem-Porta V, Wojtukiewicz M, Kellokumpu-Lehtinen P, Sommer HL, Georgoulas V, Battelli N, Pawlicki M, Aubert D, Bourlard T, Gamsi J, Villanova G, Petruzelka L; Navelbine Herceptin Project. Vinorelbine plus trastuzumab combination as first-line therapy for HER 2-positive metastatic breast cancer patients: an international phase II trial. *Br J Cancer*. 2006 Oct 9;95(7):788-93. Epub 2006 Sep 12.
- ²⁷ Papaldo P, Fabi A, Ferretti G, Mottolese M, Cianciulli AM, Di Cocco B, Pino MS, Carlini P, Di Cosimo S, Sacchi I, Sperduti I, Nardoni C, Cognetti F. A phase II study on metastatic breast cancer patients treated with weekly vinorelbine with or without trastuzumab according to HER2 expression: changing the natural history of HER2-positive disease. *Annals of Oncology*. 17(4):630-6, 2006 Apr.
- ²⁸ Vogel CL, Cobleigh MA, Tripathy D, Gutheil JC, Harris LN, Fehrenbacher L, Slamon DJ, Murphy M, Novotny WF, Burchmore M, Shak S, Stewart SJ, Press M. Efficacy and safety of trastuzumab as a single agent in first-line treatment of HER2-overexpressing metastatic breast cancer. *J Clin Oncol*. 2002 Feb 1;20(3):719-26.
- ²⁹ Lee SH, Lee J, Park J, Park SH, Lee KE, Lee SI, Nam E, Park JO, Kim K, Jung CW, Park YS, Yoon SS, Kang WK, Lee MH, Park K, Im YH. Capecitabine monotherapy in patients with anthracycline- and taxane-pretreated metastatic breast cancer. *Med Oncol*. 2004;21(3):223-31.
- ³⁰ Blum JL, Dieras V, Lo Russo PM, Horton J, Rutman O, Buzdar A, Osterwalder B. Phase II study of capecitabine in taxane-pretreated metastatic breast carcinoma patients. *Cancer*. 2001 Oct 1;92(7):1759-68.
- ³¹ Wist EA, Sommer HH, Ostenstad B, Risberg T, Bremnes Y, Mjaaland I. Oral capecitabine in anthracycline- and taxane-pretreated advanced/metastatic breast cancer. *Acta Oncol*. 2004;43(2):186-9.
- ³² Papaldo P, Fabi A, Ferretti G, Mottolese M, Cianciulli AM, Di Cocco B, Pino MS, Carlini P, Di Cosimo S, Sacchi I, Sperduti I, Nardoni C, Cognetti F. A phase II study on metastatic breast cancer patients treated with weekly vinorelbine with or without trastuzumab according to HER2 expression: changing the natural history of HER2-positive disease. *Annals of Oncology*. 17(4):630-6, 2006 Apr.

³³ Gelmon KA, Mackey J, Verma S, Gertler SZ, Bangemann N, Klimo P, Schneeweiss A, Bremer K, Soulieres D, Tonkin K, Bell R, Heinrich B, Grenier D, Dias R. Use of trastuzumab beyond disease progression: observations from a retrospective review of case histories.

Clin Breast Cancer. 2004 Apr;5(1):52-8; discussion 59-62

³⁴ Bartsch R, Wenzel C, Hussian D, Pluschnig U, Sevela U, Koestler W, Altorjai G, Locker GJ, Mader R, Zielinski CC, Steger GG. Analysis of trastuzumab and chemotherapy in advanced breast cancer after the failure of at least one earlier combination: an observational study. BMC Cancer. 2006 Mar 15;6:63.

³⁵ Jackisch C. HER-2-positive metastatic breast cancer: optimizing trastuzumab-based therapy.

Oncologist. 2006;11 Suppl 1:34-41.

³⁶ Geyer et al, NEJM 2006; 355: 2733-43

³⁷ Brodowicz T, Kostler WJ, Moslinger R, Tomek S, Vaclavik I, Herscovici V, Wiltschke C, Steger GG, Wein W, Seifert M, Kubista E, Zielinski CC. Single-agent gemcitabine as second- and third-line treatment in metastatic breast cancer. Breast. 9(6):338-42, 2000 Dec.